16

(14

JANET Charles. *Remplacement des Muscles vibrateurs du vol par des colonnes d'Adipocytes, chez les Fourmis, après le vol nuptial.* Extrait des Comptes rendus hebdomadaires des Séances de l'Académie des Sciences, T. 142, p. 1095, Paris, 14 mai 1906.

Liste des Notes
insérées
dans
les Comptes rendus hebdomadaires
des Séances de l'Académie des Sciences

---

1. *Sur les Nématodes des Glandes pharyngiennes des Fourmis (Pelodera);* T. 117, p. 700; 1893; 1 fig.
2. *Sur les Nerfs de l'antenne et les Organes chordotonaux chez les Fourmis;* T. 118, p. 814; 1894; 2 fig.
3. *Sur le Système glandulaire des Fourmis;* T. 118, p. 989; 1894.
4. *Sur les Nids de la Vespa crabro L.; Ordre d'apparition des alvéoles;* T. 119, p. 1282; 1894; 2 fig.
5. *Sur la Vespa crabro. Ponte, Conservation de la chaleur dans le nid:* T. 120, p. 384; 1895; 1 fig.
6. *Observations sur les Frelons;* T. 120, p. 940; 1895.
7. *Sur les Muscles des Fourmis, des Guêpes et des Abeilles;* T. 121, p. 610; 1895; 1 fig.
8. *Sur les Rapports des Lépismides myrmécophiles avec les Fourmis;* T. 122, p. 799; 1896; 1 fig.
9. *Sur les Rapports du Discopoma comata avec le Lasius mixtus;* T. 124, p. 102; 1897; 1 fig.
10. *Sur les Rapports de l'Antennophorus uhlmanni Haller, avec le Lasius mixtus Nylander;* T. 124, p. 582; 1897; 1 fig.
11. *Sur les Limites morphologiques des Anneaux du tégument et sur la situation des Membranes articulaires chez les Hyménoptères arrivés à l'état d'imago;* T. 126, p. 435; 1898; 3 fig.
12. *Sur une Cavité du tégument servant, chez les Myrmicinae, à étaler au contact de l'air, un produit de sécrétion;* T. 126, p. 1168; 1898; 1 fig.
13. *Réaction alcaline des chambres et galeries des nids de Fourmis. Durée de la vie des Fourmis décapitées;* T. 127, p. 130; 1898.
14. *Sur un Organe non décrit, servant à la fermeture du réservoir du venin, et sur le Mode de fonctionnement de l'Aiguillon chez les Fourmis;* T. 127, p. 638; 1898; 1 fig.
15. *Sur le Mécanisme du vol chez les Insectes;* T. 128, p. 249; 1899; 2 fig.
16. *Remplacement des Muscles vibrateurs du vol par des colonnes d'Adipocytes, chez les Fourmis, après le vol nuptial;* T. 142, p. 1095; 1906; 2 fig.

Remplacement des Muscles dilatateurs du col par des colonnes d'Adipocytes, chez les Fourmis, après le vol nuptial

ROYAL COLLEGE OF SURGEONS OF ENGLAND
12 MAY 1
LIBRARY

Par Charles JANET.

Lorsque les jeunes mâles et les jeunes reines des colonies de Fourmis sont parvenus à leur complète maturité sexuelle, on les voit sortir de leurs retraites souterraines et circuler autour de leur nid.

Bientôt, par une belle journée, pendant que les ouvrières de la colonie s'agitent en manifestant une vive inquiétude, les mâles et les reines, mus par l'instinct sexuel, abandonnent, sans retour, la famille où ils sont nés, où ils ont été élevés et où ils ont reçu tant de soins. Ils circulent d'abord, pendant quelques instants, sur le sol ; puis ils cherchent un point de départ favorable, tel que l'arête d'une pierre ou l'extrémité d'un brin d'herbe, et, de là, s'élancent en ligne droite dans l'espace et disparaissent rapidement. C'est le vol nuptial.

Dans l'ensemble des Fourmis ailées qui s'envolent ainsi, de tous côtés, les mâles sont plus nombreux que les reines. L'accouplement a lieu au vol et, bientôt, à bout de forces et parfois emportés par le vent, mâles et reines retombent et jonchent le sol.

Les mâles ne savent pas subvenir à leurs besoins et, qu'ils soient ou qu'ils ne soient pas parvenus à s'accoupler avec l'une des jeunes reines qu'ils ont rencontrées et poursuivies dans les airs, leur existence est désormais sans utilité et sans but. Ils ne tardent pas à périr.

Les reines, au contraire, ne sont, à ce moment, qu'au début d'une longue carrière. Les observations de Lubbock et de Wasmann ont, en effet, montré que les reines de Fourmis vivent beaucoup plus longtemps qu'on ne le supposait avant eux, et j'ai moi-même conservé, dans mon

laboratoire, une reine de *Lasius alienus* qui est morte, peut-être accidentellement, âgée de près de dix années.

Dès qu'elles sont retombées sur le sol, les jeunes reines se débarrassent de leurs ailes, organes qui sont devenus absolument inutiles pour l'existence sédentaire qu'elles sont destinées à mener. Ensuite, chacune

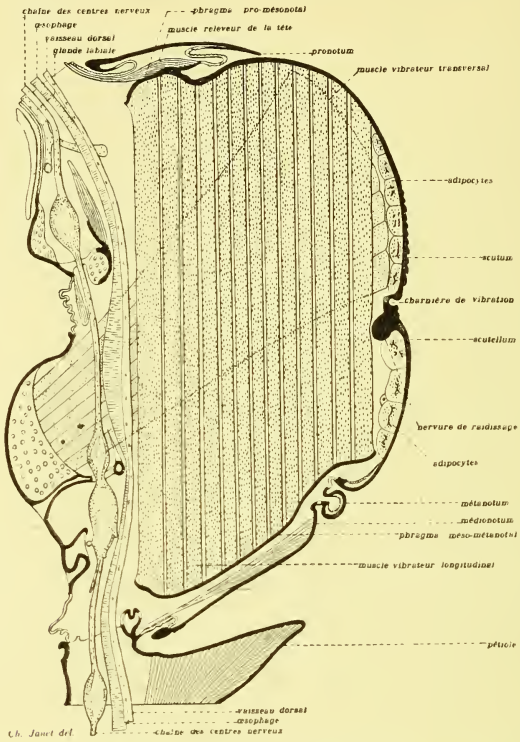

Fig. 1. — Lasius niger, reine. Corselet. Coupe sagittale d'un individu fixé immédiatement après le vol nuptial.

d'elles se réfugie, solitaire, dans la première petite cavité favorable qu'elle rencontre et qu'elle sait, au besoin, agrandir et clore pour en faire le berceau d'une nouvelle colonie.

La dissection d'une jeune reine montre que la musculature productrice des vibrations du vol constitue le plus volumineux de tous ses organes. C'est précisément au volume de cette musculature qu'est dû le développement, si considérable chez les Fourmis ailées, du corselet et en particulier du mésonotum, c'est-à-dire de ces deux surfaces tégumentaires qui, séparées par la charnière de vibration, constituent le scutum et le scutellum (*fig.* 1).

Or, pendant les quelques semaines que dure leur séjour dans le nid natal, les jeunes reines ne font absolument aucun usage de leurs ailes et, comme nous venons de le voir, elles se les arrachent aussitôt qu'elles sont retombées sur le sol après le vol nuptial.

L'énorme musculature du vol, le plus lourd et le plus volumineux de

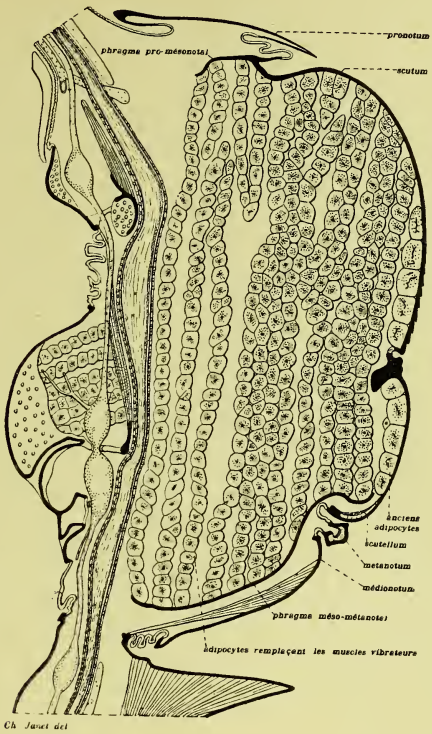

Fig. 2. — Lasius niger, reine. Corselet. Coupe sagittale d'un individu fixé 10 mois après le vol nuptial.

tous les organes de la jeune reine, ne fonctionne donc qu'une seule fois, et cela seulement pendant quelques instants, au cours de dix années d'existence !

Quel est le sort ultérieur de cette énorme masse musculaire devenue ainsi inutile au point de vue moteur ?

Il résulte d'une étude que je poursuis en ce moment que les fibres des muscles vibrateurs du vol disparaissent complètement et qu'ils sont remplacés par des colonnettes d'adipocytes.

Cela est bien mis en évidence par les deux figures ci-dessus qui représentent en coupe sagittale, la première, le corselet d'une reine de *Lasius*

niger fixée le jour même du vol nuptial ; la seconde, le corselet d'une reine de la même espèce fixée dix mois plus tard.

J'indiquerai prochainement, lorsque mes recherches seront plus avancées : le processus de l'histolyse des muscles vibrateurs en question, le processus de l'histogenèse du tissu adipeux qui remplace ces muscles et, enfin, les conséquences de cette histolyse et de cette histogenèse au point de vue physiologique.

Limoges, imprimerie Ducourtieux et Gout, rue des Arènes, 7

17.

(15

JANET Charles. *Sur un Organe non décrit du thorax des Fourmis ailées.* Extrait des Comptes rendus hebdomadaires des Séances de l'Académie des Sciences, T. 143, p. 522, Paris, 8 octobre 1906.

Liste des Notes insérées dans les Comptes rendus hebdomadaires des Séances de l'Académie des Sciences

---

1. *Sur les Nématodes des Glandes pharyngiennes des Fourmis (Pelodera);* T. 117, p. 700; 1893: 1 fig.
2. *Sur les Nerfs de l'antenne et les Organes chordotonaux chez les Fourmis;* T. 118, p. 814; 1894; 2 fig.
3. *Sur le Système glandulaire des Fourmis;* T. 118, p. 989; 1894.
4. *Sur les Nids de la Vespa crabro L.; Ordre d'apparition des alvéoles;* T. 119, p. 1282; 1894; 2 fig.
5. *Sur la Vespa crabro. Ponte, Conservation de la chaleur dans le nid;* T. 120, p. 384; 1895; 1 fig.
6. *Observations sur les Frelons;* T. 120, p. 940; 1895.
7. *Sur les Muscles des Fourmis, des Guêpes et des Abeilles;* T. 121, p. 610; 1895; 1 fig.
8. *Sur les Rapports des Lépismides myrmécophiles avec les Fourmis;* T. 122, p. 799; 1896; 1 fig.
9. *Sur les Rapports du Discopoma comata avec le Lasius mixtus;* T. 124, p. 102; 1897; 1 fig.
10. *Sur les Rapports de l'Antennophorus uhlmanni Haller, avec le Lasius mixtus Nylander;* T. 124, p. 582; 1897; 1 fig.
11. *Sur les Limites morphologiques des Anneaux du tégument et sur la situation des Membranes articulaires chez les Hyménoptères arrivés à l'état d'imago;* T. 126, p. 485; 1898; 3 fig.
12. *Sur une Cavité du tégument servant, chez les Myrmicinae, à étaler au contact de l'air, un produit de sécrétion;* T. 126, p. 1168; 1898; 1 fig.
13. *Réaction alcaline des chambres et galeries des nids de Fourmis. Durée de la vie des Fourmis décapitées;* T. 127, p. 130; 1898.
14. *Sur un Organe non décrit, servant à la fermeture du réservoir du venin, et sur le Mode de fonctionnement de l'Aiguillon chez les Fourmis;* T. 127, p. 638; 1898; 1 fig.
15. *Sur le Mécanisme du vol chez les Insectes;* T. 128, p. 249; 1899; 2 fig.
16. *Remplacement des Muscles vibrateurs du vol par des colonnes d'Adipocytes, chez les Fourmis, après le vol nuptial;* T. 142, p. 1095; 1906; 2 fig.
17. *Sur un Organe non décrit du thorax des Fourmis ailées;* T. 143, p. 522; 1906; 1 fig.

ROYAL COLLEGE OF SURGEONS OF ENGLAND
12 MAR 09
LIBRARY

Sur un Organe non décrit du thorax des Fourmis ailées;

PAR CHARLES JANET

Au cours des recherches que je poursuis actuellement sur l'hystolyse des muscles vibrateurs des ailes, après le vol nuptial, chez les Fourmis, j'ai constaté l'existence d'un diaphragme mésonotal et d'un diaphragme métanotal qui ne paraissent pas avoir été signalés jusqu'ici.

Dans le mésonotum, qui, par suite du volume énorme des muscles vibrateurs des ailes, présente un développement considérable*, le diaphragme se trouve rejeté tout à fait à l'extrémité anale de l'arceau. Latéralement, il s'étend très loin sur les côtés du scutellum.

Dans le métanotum, qui, au contraire, est extrêmement réduit, le diaphragme occupe presque toute la hauteur de l'arceau, et il s'étend, latéralement, sur presque toute sa largeur.

Les deux diaphragmes sont assez épais. Ils semblent être constitués par des fibres musculaires transverses; mais, dans aucune de mes préparations, je n'ai pu en voir la striation. Je n'ai trouvé aucune ouverture ni

* Voir les figures insérées dans les *Comptes-rendus des séances de l'Académie des sciences*, t. 142, p. 1059.

aucune solution de continuité dans ces diaphragmes, sauf au voisinage de leurs extrémités latérales.

Des filaments, analogues aux filaments tenseurs du vaisseau dorsal, relient ces diaphragmes au tégument.

Des leucocytes circulent entre ces filaments et y adhèrent parfois. On y voit aussi, accolées, des cellules amiboïdes granuleuses (pseudo-phagocytes).

Si l'on se reporte aux figures spécifiées ci-dessus, on constate que le sang déversé dans la tête par l'orifice céphalique du vaisseau dorsal (vaisseau qui occupe, dans le thorax, une situation plutôt ventrale), trouve, pour redescendre dans le corselet et passer de là au pétiole et au gaster, des espaces libres ventraux entourant les viscères (chaîne des centres nerveux, tube digestif, vaisseau dorsal), mais que toute la bosse dorsale forme un vaste espace où le sang semble devoir rester stagnant tant qu'il n'est pas brassé par les mouvements des muscles vibrateurs du vol, mouvements qui ne se produisent guère que pendant quelques heures au cours d'une longue existence.

Je suppose que les diaphragmes dont il est ici question, et qui existent aussi bien chez les mâles que chez les reines, ont pour effet de produire un certain déplacement du sang pendant les périodes de repos des muscles vibrateurs des ailes ou après leur disparition. La constriction des fibres musculaires aurait pour résultat d'accroître l'espace compris entre le diaphragme et le tégument, tandis que les filaments tenseurs, par leur élasticité, ramèneraient le diaphragme à sa forme première dès que les fibres auraient cessé de se contracter, et il en résulterait, au voisinage des extrémités des diaphragmes, tout au moins, un léger mouvement de balancement du sang.

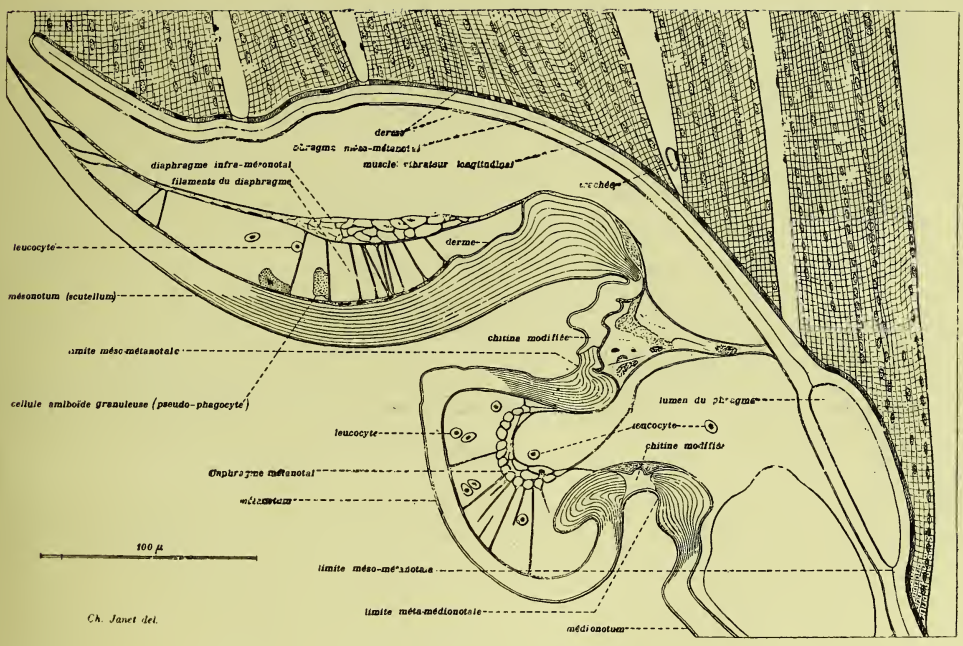

Lasius niger, reine.

Coupe, parallèle au plan sagittal, du métanotum et de la partie inférieure du mésonotum, montrant les deux diaphragmes.

Grossissement 285.

18.

(16)

JANET Charles. *Histolyse, sans phagocytose, des muscles vibrateurs du vol, chez les reines des Fourmis.* Extrait des Comptes rendus hebdomadaires des Séances de l'Académie des Sciences, T. 144, p. 393, Paris, 18 février 1907.

Liste des Notes insérées dans les Comptes rendus hebdomadaires des Séances de l'Académie des Sciences

1. *Sur les Nématodes des Glandes pharyngiennes des Fourmis (Pelodera);* T. 117, p. 700; 1893; 1 fig.
2. *Sur les Nerfs de l'antenne et les Organes chordotonaux chez les Fourmis;* T. 118, p. 814; 1894; 2 fig.
3. *Sur le Système glandulaire des Fourmis;* T. 118, p. 989; 1894.
4. *Sur les Nids de la Vespa crabro L.; Ordre d'apparition des alvéoles;* T. 119, p. 1282; 1894; 2 fig.
5. *Sur la Vespa crabro. Ponte, Conservation de la chaleur dans le nid;* T. 120, p. 384; 1895; 1 fig.
6. *Observations sur les Frelons;* T. 120, p. 940; 1895.
7. *Sur les Muscles des Fourmis, des Guêpes et des Abeilles;* T. 121, p. 610; 1895; 1 fig.
8. *Sur les Rapports des Lépismides myrmécophiles avec les Fourmis;* T. 122, p. 799; 1896; 1 fig.
9. *Sur les Rapports du Discopoma comata avec le Lasius mixtus;* T. 124, p. 102; 1897; 1 fig.
10. *Sur les Rapports de l'Antennophorus uhlmanni Haller, avec le Lasius mixtus Nylander;* T. 124, p. 582; 1897; 1 fig.
11. *Sur les Limites morphologiques des Anneaux du tégument et sur la situation des Membranes articulaires chez les Hyménoptères arrivés à l'état d'imago;* T. 126, p. 485; 1898; 3 fig.
12. *Sur une Cavité du tégument servant, chez les Myrmicinae, à étaler au contact de l'air, un produit de sécrétion;* T. 126, p. 1168; 1898; 1 fig.
13. *Réaction alcaline des chambres et galeries des nids de Fourmis. Durée de la vie des Fourmis décapitées;* T. 127, p. 130; 1898.
14. *Sur un Organe non décrit, servant à la fermeture du réservoir du venin, et sur le Mode de fonctionnement de l'Aiguillon chez les Fourmis;* T. 127, p. 638; 1898; 1 fig.
15. *Sur le Mécanisme du vol chez les Insectes;* T. 128, p. 249; 1899; 2 fig.
16. *Remplacement des Muscles vibrateurs du vol par des colonnes d'Adipocytes, chez les Fourmis, après le vol nuptial;* T. 142, p. 1095; 1906; 2 fig.
17. *Sur un Organe non décrit du thorax des Fourmis ailées;* T. 143, p. 522; 1906; 1 fig.
18. *Histolyse, sans phagocytose, des muscles vibrateurs du vol chez les reines des Fourmis;* T. 144, p. 393; 1907; 4 fig.

JANET Charles

Histolyse, sans phagocytose, des muscles vibrateurs du vol, chez les reines des Fourmis.

Dans une Note précédente (1) j'ai exposé que, chez les reines des Fourmis, la musculature productrice des vibrations du vol, musculature qui constitue le plus volumineux de tous les organes du corps, mais qui ne fonctionne qu'une fois, pendant quelques heures, au cours d'une existence d'une dizaine d'années, disparaît complètement après le vol nuptial et se trouve remplacée, ultérieurement, par des colonnettes d'adipocytes (2).

D'une étude minutieuse de la dégénérescence de cette musculature chez la reine de *Lasius niger*, il résulte qu'elle se produit absolument sans aucune intervention de phagocytose.

L'histolyse commence très peu de temps après le vol nuptial. Elle ne débute pas simultanément, et ne marche pas avec la même vitesse, dans tous les faisceaux musculaires d'un même individu. On trouve, en effet, constamment, à côté de quelques faisceaux en apparence intacts, des faisceaux où la dégénérescence est à des degrès d'avancement très divers et même, parfois, presque complètement terminée.

(1) *Comptes rendus de l'Académie des Sciences*, t. CXLII, p. 1095.
(2) *Loc. cit.*, *fig.* 1 et 2.

Le résultat de cette histolyse est un enrichissement très considérable du sang. Très aqueux, et laissant dans les préparations les espaces interorganiques tout à fait clairs, chez les individus fixés le jour du vol nuptial (*fig.* 1), il devient extraordinairement riche en substances albuminoïdes et donne, sous l'action de la chaleur, un coagulum très épais et très colorable dès que l'histolyse est un peu avancée, et surtout lorsqu'elle est terminée (*fig.* 2).

Fig. 1. Fig. 2.

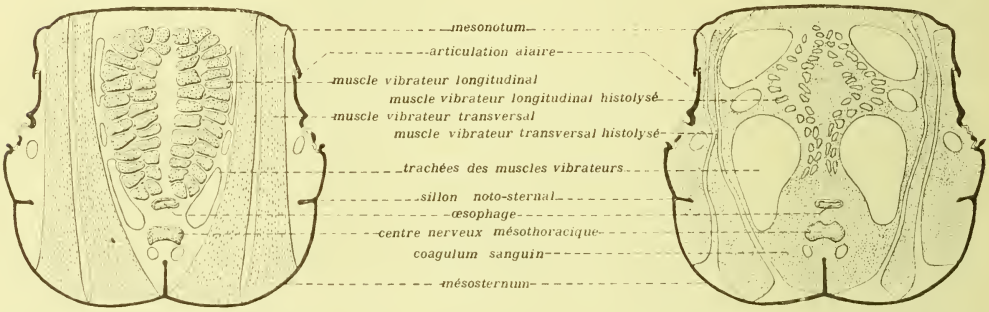

Coupe transversale du corselet le jour du vol nuptial.

La même coupe cinq semaines plus tard.

De ce que le liquide sanguin s'enrichit progressivement, à partir de l'instant où la dégénérescence des muscles a commencé, et de ce que les faisceaux musculaires ne sont touchés que les uns après les autres par cette dégénérescence, il résulte que le milieu dans lequel s'accomplit l'histolyse complète d'un faisceau donné est, à la fois, variable et différent du milieu dans lequel s'accomplit l'histolyse d'un autre faisceau, même voisin. Cela entraîne des apparences variées, correspondant à des différences réelles, dans le détail du processus de l'histolyse des divers faisceaux d'un même individu.

Au moment du vol nuptial, les fibrilles vibratrices, bien gonflées et bien tendues, sont parfaitement cylindriques et rectilignes. Les noyaux musculaires, bien alignés, sont logés entre les fibrilles. Ils sont plongés dans la même substance protoplasmique que celle qui remplit les espaces interfibrillaires (*fig.* 3).

Le début de l'histolyse se traduit par une altération des fibrilles qui perdent leur netteté. Ensuite, le plus souvent, elles se contractent, deviennent onduleuses, s'égrènent en éléments correspondant à leur cloisonnement et finissent par devenir indistinctes. Elles sont alors fusionnées en un magma dans lequel la chromatine des noyaux musculaires se trouve fragmentée en grains fortement colorables par l'hématoxyline.

Ce magma se dissout peu à peu par sa surface et se découpe en petites masses, parfois ovoïdes, souvent irrégulières et corrodées (*fig.* 4).

Fig. 3.

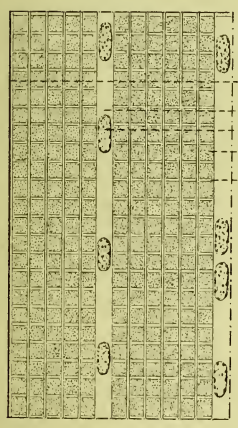

Fibrilles vibratrices du vol le jour du vol nuptial.

Fig. 4.

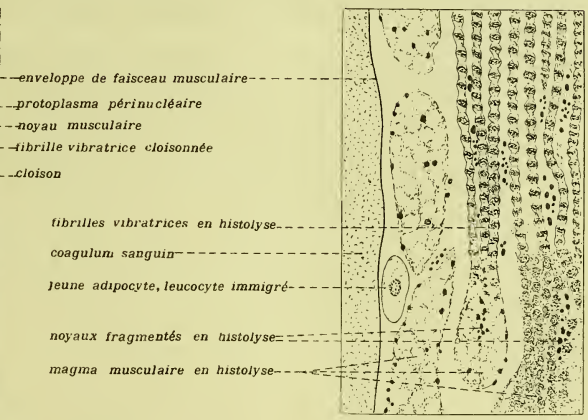

Fibrilles vibratrices du vol, en histolyse, un mois plus tard.

Quant aux enveloppes des faisceaux, elles sont respectées par l'histolyse et se retrouvent longtemps après la disparition complète des muscles (*fig.* 2).

Au cours de la dégénérescence, c'est-à-dire depuis le moment où le muscle est encore intact jusqu'à celui où il n'en reste plus d'autre trace que les enveloppes de ses faisceaux, il n'y a certainement aucune phagocytose, c'est-à-dire aucun englobement, par un leucocyte amiboïde, de particules solides du muscle en histolyse.

Il y a bien, à l'extérieur des faisceaux, des cellules granuleuses ressemblant plus ou moins à des phagocytes bourrés ; il y a bien aussi des leucocytes qui, eux, pénètrent réellement dans l'intérieur des faisceaux en histolyse (*fig.* 4); mais, en réalité, ni les uns ni les autres ne sont des phagocytes.

Les premières sont des cellules amiboïdes granuleuses dont l'existence est bien antérieure au vol nuptial et, par conséquent, bien antérieure au début de l'histolyse. Elles restent d'ailleurs toujours séparées des masses musculaires en dégénérescence par les enveloppes persistantes des faisceaux, en sorte qu'elles sont dans l'impossibilité d'incorporer le moindre fragment solide de ces masses.

Quant aux secondes, ce sont les cellules initiales des adipocytes qui se préparent à prendre, dans l'intérieur des enveloppes des faisceaux histolysés, la place du tissu musculaire disparu.

Chez les Insectes, de semblables leucocytes, ayant commencé, dans diverses parties du corps et à divers stades du développement, à se transformer en adipocytes pourvus de globules albuminoïdes, paraissent avoir été pris parfois, par erreur, pour des phagocytes.

Limoges. — Imprimerie Ducourtieux et Gout, 7, rue des Arènes.

19.

JANET Charles. *Histogénèse du Tissu adipeux remplaçant les Muscles vibrateurs histolysés après le Vol nuptial, chez les reines des Fourmis.* Extrait des Comptes rendus hebdomadaires des Séances de l'Académie des Sciences, T. 144, p. 1070, Pari , 13 mai 1907.

7.

Liste des Notes insérées dans les Comptes rendus des Séances de l'Académie des Sciences

---

1. *Sur les Nématodes des Glandes pharyngiennes des Fourmis (Pelodera);* T. 117, p. 700; 1893; 1 fig.
2. *Sur les Nerfs de l'antenne et les Organes chordotonaux chez les Fourmis;* T. 118, p. 814; 1894; 2 fig.
3. *Sur le Système glandulaire des Fourmis;* T. 118, p. 989; 1894.
4. *Sur les Nids de la Vespa crabro L.; Ordre d'apparition des alvéoles;* T. 119, p. 1282; 1894; 2 fig.
5. *Sur la Vespa crabro. Ponte, Conservation de la chaleur dans le nid;* T. 120, p. 384; 1895; 1 fig.
6. *Observations sur les Frelons;* T. 120, p. 940; 1895.
7. *Sur les Muscles des Fourmis, des Guêpes et des Abeilles;* T. 121, p. 610; 1895; 1 fig.
8. *Sur les Rapports des Lépismides myrmécophiles avec les Fourmis;* T. 122, p. 799; 1896; 1 fig.
9. *Sur les Rapports du Discopoma comata avec le Lasius mixtus;* T. 124, p. 102; 1897; 1 fig.
10. *Sur les Rapports de l'Antennophorus uhlmanni Haller, avec le Lasius mixtus Nylander;* T. 124, p. 582; 1897; 1 fig.
11. *Sur les Limites morphologiques des Anneaux du tégument et sur la situation des Membranes articulaires chez les Hyménoptères arrivés à l'état d'imago;* T. 126, p. 485; 1898; 3 fig.
12. *Sur une Cavité du tégument servant, chez les Myrmicinae, à étaler au contact de l'air, un produit de sécrétion;* T. 126, p. 1168; 1898; 1 fig.
13. *Réaction alcaline des chambres et galeries des nids de Fourmis. Durée de la vie des Fourmis décapitées;* T. 127, p. 130; 1898.
14. *Sur un Organe non décrit, servant à la fermeture du réservoir du venin, et sur le Mode de fonctionnement de l'Aiguillon chez les Fourmis;* T. 127, p. 638; 1898; 1 fig.
15. *Sur le Mécanisme du vol chez les Insectes;* T. 128, p. 249; 1899; 2 fig.
16. *Remplacement des Muscles vibrateurs du vol par des colonnes d'Adipocytes, chez les Fourmis, après le vol nuptial;* T. 142, p. 1095; 1906; 2 fig.
17. *Sur un Organe non décrit du thorax des Fourmis ailées;* T. 143, p. 522; 1906; 1 fig.
18. *Histolyse, sans phagocytose, des Muscles vibrateurs du vol chez les reines des Fourmis;* T. 144, p. 393; 1907; 4 fig.
19. *Histogénèse du Tissu adipeux remplaçant les Muscles vibrateurs histolysés après le Vol nuptial, chez les reines des Fourmis;* T. 144, p. 1070; 1907; figures.

ROYAL COLLEGE OF SURGEONS OF ENGLAND 13 MAR 05 LIBRARY

JANET (Charles)

Histogénèse du Tissu adipeux remplaçant les Muscles vibrateurs histolysés après le Vol nuptial, chez les reines des Fourmis.

Chez les reines des Fourmis, les muscles vibrateurs des ailes sont complètement histolysés quelques semaines après le vol nuptial (1).

Il n'en subsiste plus, alors, que les enveloppes et que les trachées qui se faufilaient entre les fibrilles musculaires (*fig.* 12).

Des cellules mésodermiques libres, véritables leucocytes, qui circulaient dans le sang et à la surface des organes, ont, peu à peu, au cours de l'histolyse, pénétré dans l'intérieur de ces enveloppes (*fig.* 5). Elles y ont été attirées non seulement par les liquides nutritifs résultant de la dissolution de la substance musculaire (*fig.* 7), mais aussi par la présence des trachées qu'elles y trouvent et qui sont indispensables à leur fonctionnement. Il n'est pas aisé de surprendre ces leucocytes au moment de leur pénétration. Ils forment, en certains points, de véritables accumulations à l'extérieur des enveloppes, et certainement, si ces enveloppes n'existaient pas, les fragments musculaires en histolyse en seraient couverts. C'est principalement au voisinage des insertions sur le tégument que se fait la pénétration, car c'est là, surtout, que l'on voit, à l'intérieur des faisceaux, des leucocytes n'ayant pas encore perdu leur aspect normal (*fig.* 5). Quelques-uns pénètrent probablement en suivant les troncs trachéens qui traversent les enveloppes, mais il y en a certainement qui pénètrent en se faufilant dans l'épaisseur du derme d'intersection du faisceau considéré (*fig.* 10 et 11).

(1) *Comptes rendus*, CXLIV, p. 394 (*fig.* 2).

Lorsqu'ils sont entrés dans le faisceau, les leucocytes se déplacent en suivant la paroi interne de l'enveloppe persistante du faisceau (*fig.* 12), ou les fibrilles en voie de dégénérescence (*fig.* 3 et 9), ou les ramifications trachéennes (*fig.* 8 et 12). Immédiatement après leur pénétration, ils perdent leur aspect de leucocytes et prennent celui des cellules initiales d'adipocytes. Ils grossissent, deviennent irréguliers, contractent leur noyau et produisent dans l'intérieur de leur protaplasme un certain nombre de granulations. Ces initiales, toujours bien caractérisées par leur aspect, ne peuvent jamais être confondues avec les sarcolytes, à noyaux en dégénérescence, qui les entourent (*fig.* 8). Bientôt, le noyau de chaque initiale se divise directement en deux (*fig.* 3 et 8) et de nouvelles divisions portent ce nombre à quatre (*fig.* 4 et 20), à huit (*fig.* 14), puis bien au delà (*fig.* 13).

La cellule initiale d'adipocyte ainsi formée n'attend pas toujours que son noyau se soit beaucoup fragmenté pour produire dans son intérieur (*fig.* 5) et émettre (*fig.* 8) un petit nombre de globules de graisse, trois ou quatre par exemple, qui restent adhérents à sa face externe et sont entourés chacun d'une fine enveloppe. Elle émet, en même temps que les globules de graisse, du protoplasme qui les recouvre, et bientôt le tout s'entoure d'une véritable membrane cellulaire (*fig.* 1).

Le milieu environnant les jeunes adipocytes étant, en ce moment, très riche en substances nutritives, il se produit, d'une façon précoce, au sein du protoplasme qui sépare les globules de graisse, un certain nombre de globules albuminoïdes.

Bien que de dimensions encore restreintes, l'adipocyte est alors complètement constitué. Il n'a plus qu'à augmenter son volume et le nombre de ses globules de réserve pour devenir la cellule géante bien connue.

Le leucocyte initial a formé surtout ce corps central qui mérite, ici, plutôt le nom de *corps adipogène* que celui de *noyau,* le véritable noyau étant représenté par toutes ces petites masses très colorables qui proviennent de la division du noyau du leucocyte.



Toutes les figures ci-dessus se rapportent au *Lasius niger* sauf la figure 2, qui se rapporte à la *Formica fusca :*

1, nappe de jeunes adipocytes sur l'enveloppe d'un faisceau presque complètement histolysé;
2, adipocyte d'un faisceau histolysé;
3, initiales d'adipocytes pénétrant entre des fibrilles en histolyse;
4, adipocyte d'un faisceau histolysé;
5, initiales d'adipocytes venant de pénétrer dans la région d'insertion d'un faisceau en histolyse
6, corps adipogène d'un vieil adipocyte non fasciculaire;
7 et 8, initiales d'adipocytes et sarcolytes;
9, initiales d'adipocytes pénétrant entre des fibrilles en histolyse;
10 et 11, initiales d'adipocytes s'insinuant dans le derme d'insertion d'un faisceau en histolyse;
12, initiales d'adipocytes dans un faisceau hystolisé;
13 à 22, corps adipogènes d'adipocytes de faisceaux.

a, adipocyte.
c. a. g, cellule amiboïde granuleuse.
c. g. l, coagulum sanguin.
c. a, corps adipogène.
de, derme.
e, enveloppe d'un faisceau vibrateur.
fl, fibrille vibratrice.
g. a, globule albuminoïde.
g. g, globule de graisse.
i, initiale d'un adipocyte.
l, leucocyte.
m. h, muscle vibrateur en histolyse.
n. a, noyau du corps adipogène.
n. h, noyau musculaire en histolyse.
n. t, noyau trachéen.
sa, sarcolyte.
sm, sarcolemme.
sq, squelette chitineux.
t, trachée.

Les globules albuminoïdes deviennent de plus en plus nombreux. Ils se forment dans le protoplasme issu du corps adipogène.

C'est uniquement dans l'intérieur du corps adipogène, ou à sa surface lorsqu'il a perdu sa forme massive, que se forment les globules de graisse. Ils finissent par s'en détacher au bout de quelque temps. Dès qu'ils sont libres, un phénomène de capillarité ramène les globules albuminoïdes dans la région centrale au voisinage du corps adipogène, tandis que les globules de graisse s'en vont, les uns à la suite des autres, se loger contre la face interne de l'enveloppe où ils demeurent jusqu'au moment de leur utilisation (*fig.* 4).

C'est par exosmose que les corps gras sortent de l'adypocyte, et il en est de même des produits de la digestion intracellulaire des globules albuminoïdes.

Les figures 2 et 13 à 22 montrent des globules de graisse en voie de formation ou en voie d'émission. Le corps adipogène représenté figure 13 présente une activité particulièrement remarquable.

A la suite d'un fonctionnement intensif, le corps adipogène perd sa forme massive et se transforme en une nappe de forme très compliquée dans laquelle on retrouve le noyau initial du leucocyte de plus en plus fragmenté. Cela se voit bien surtout dans les vieux adipocytes qui se sont formés à la fin de la vie nymphale et qui, au moment de la formation des adipocytes des faisceaux, sont très volumineux (*fig.* 6).

Limoges. — Imprimerie Ducourtieux et Gout, 7, rue des Arènes.

20.

JANET (Charles). *Histolyse des Muscles de mise en place des ailes, après le vol nuptial, chez les reines de Fourmis.* Extrait des Comptes rendus des Séances de l'Académie des Sciences (9 décembre 1907).

(18

ROYAL COLLEGE OF SURGEONS LIBRARY

ROYAL COLLEGE OF SURGEONS OF ENGLAND
LIBRARY

JANET (CHARLES)

Histolyse des Muscles de mise en place des ailes, après le vol nuptial, chez les reines de Fourmis.

Il y a, chez les Insectes, au point de vue histologique, des muscles de deux sortes. Ceux de la première produisent des mouvements relativement lents; on les appelle *muscles ordinaires*. Ceux de la deuxième produisent de véritables vibrations; on peut, pour ce motif, les appeler *muscles vibrateurs*.

Chez les Insectes dépourvus d'ailes, et représentant, mieux que les autres, les formes ancestrales (Aptérygotes), il n'y a que des muscles de la sorte ordinaire.

L'acquisition de la faculté de voler s'est faite au moyen de ces muscles ordinaires, et ces muscles sont restés tels chez tous les Insectes pourvus d'ailes à battements lents, par exemple, chez les Lépidoptères.

Chez d'autres Insectes, au contraire, les mouvements des ailes ont pris une allure de plus en plus rapide qui a fini par devenir une véritable vibration, et la structure de la cellule musculaire productrice de ces mouvements s'est transformée en conséquence (Coléoptères, Hyménoptères, Diptères).

Il y a là un fait important de l'évolution phylogénétique de la classe des Insectes, qui pourrait se traduire par une division des Ptérygotes en deux groupes comprenant : l'un, les Ptérygotes à muscles du vol de la sorte ordinaire; l'autre, les Ptérygotes à muscles vibrateurs.

Après avoir étudié (1) le processus de la disparition des muscles vibrateurs du vol chez les reines de Fourmis, il était intéressant d'examiner quel est, chez ces mêmes Insectes, le sort des muscles de mise en place des ailes, muscles qui, eux, sont de la sorte dite *ordinaire*.

(1) *Comptes rendus Acad. des Sc.*, t. CXLIV, p. 393.

Comme les muscles vibrateurs, ils deviennent sans emploi après la chute des ailes et, à la suite d'une sorte de sénescence précoce, ils sont, à leur tour, frappés de bionécrose. Ils sont ensuite liquéfiés sous l'action digestive des diastases contenues dans le liquide cavitaire ; mais cette digestion est plus tardive et plus lente.

La figure ci-jointe donne un bon exemple de l'état dans lequel se trouve, chez la reine de *Lasius niger*, dix mois après le vol nuptial, celui des muscles de mise en place de l'aile dans lequel la dégénérescence m'a semblé marcher le plus rapidement.

Le début de l'histolyse consécutive à la nécrobiose est marqué par l'élargissement du cylindre sarcoplasmique axial dans lequel les noyaux sont logés et par la forme arrondie que prennent ces derniers.

Ensuite, la striation de la fibre s'atténue de plus en plus. Les réseaux transversaux persistent, cependant, assez longtemps, et l'on en voit encore des traces dans des fibres dont l'histolyse est assez avancée.

Par suite du progrès de la dégénérescence, la substance musculaire se transforme en un magma semi-fluide, qui se liquéfie peu à peu et, par suite, diminue de volume.

Le sarcolemme, c'est-à-dire l'enveloppe de la volumineuse cellule à noyau fragmenté qui constitue la fibre musculaire ordinaire, n'est pas détruit par le processus histolytique. Il emprisonne le magma de dégénérescence et laisse sortir, seulement par exosmose, les produits de sa liquéfaction.

Le tube formé par le sarcolemme, n'étant plus rempli que de substances semi-fluides et de liquides, a perdu sa résistance primitive. Il se laisse dévier et aplatir sous la pression des organes voisins, et, en particulier, des adipocytes. Le magma et les noyaux sont alors refoulés vers les parties non comprimées. Même en l'absence de ces pressions extérieures, le magma non encore liquéfié et les noyaux qu'il entraîne tendent à s'amasser en une ou deux régions du tube, et ils y produisent des renflements très prononcés.

Par suite du ramollissement de la substance musculaire et de l'élargissement du cylindre axial dans lequel étaient emprisonnés les noyaux,

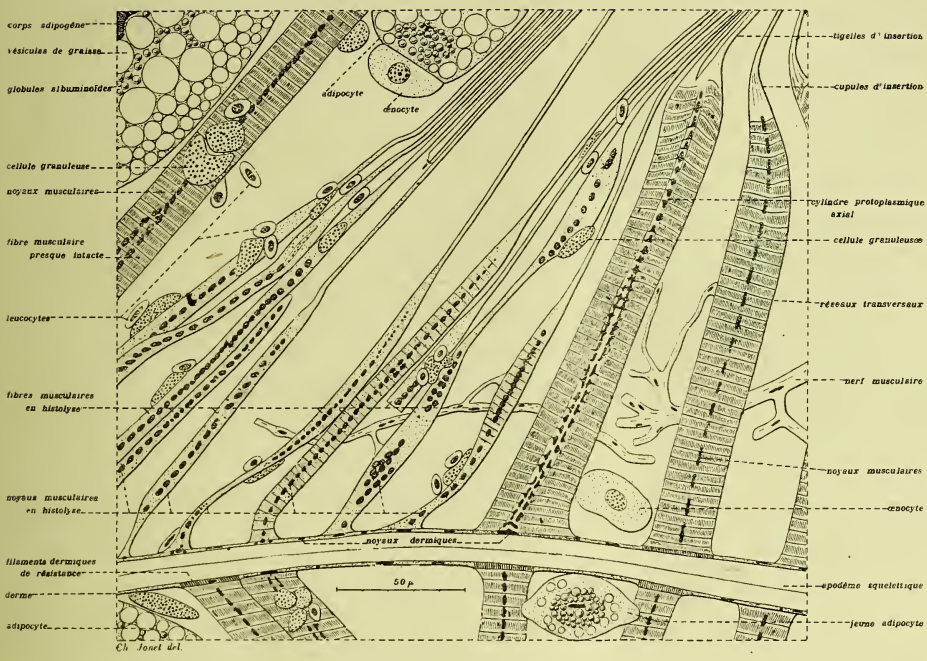

Lasius niger, reine, 10 mois après le vol nuptial.

Fibres en histolyse, à côté de fibres encore presque intactes, dans l'un des muscles de mise en place de l'aile. — Grossissement : 333.

ces derniers, n'étant plus comprimés latéralement par le réticulum contractile du myoplasme, perdent leur forme cylindrique allongée et, comme nous l'avons vu, tendent, de bonne heure, à devenir sphériques.

Bien qu'ils ne soient plus maintenus latéralement, les chapelets de noyaux en histolyse peuvent cependant rester à peu près à leur place primitive jusqu'au moment de leur disparition. Souvent, ces chapelets se sectionnent en tronçons qui, chevauchant les uns sur les autres, se réunissent en groupes irréguliers.

Les noyaux bionécrosés résistent assez longtemps à l'histolyse. Ils finissent, cependant, par perdre leur membrane, et leur chromatine se dissout alors assez rapidement dans le liquide histolytique.

Finalement, les sarcolemmes ne forment plus que des tubes de diamètre réduit et complètement vidés. Ces tubes se retrouvent jusque chez les plus âgés des individus que j'ai étudiés. Ils semblent persister jusqu'à la fin de l'existence, et continuer à fournir ainsi un support aux ramifications trachéennes qui desservaient les fibres et aux éléments circulant librement dans le sang.

Cette histolyse des fibres musculaires ordinaires n'est, pas plus que celle des muscles vibrateurs étudiée précédemment, accompagnée de phagocytose.

On voit bien, autour des fibres dégénérées, des leucocytes et des cellules granuleuses, mais ni les uns, ni les autres ne perforent le sarcolemme qui reste intact depuis le moment de la nécrobiose jusqu'à la disparition de toute trace de substance musculaire. D'ailleurs, dans les centaines de leucocytes que j'ai examinés, je n'ai pas vu un seul fragment solide phagocyté. Quant aux cellules granuleuses, qui me paraissent être des cellules trachéales, elles sont identiques à celles que je retrouve, dans toutes les régions du corps, bien avant le début et bien après l'achèvement de toute histolyse.

Imp. Fr. Simon, Rennes (212-08).